

Bosten Terrier von Fargerit



Das Gebiss

Im Rassestandard heisst es zu

'Kiefer / Zähne: Breit und quadratisch mit kurzen, regelmässig angeordneten Zähnen. Das Gebiss hat Zangenschluss oder genügend Vorbiss, um den Fang das quadratische Aussehen zu geben.'

Dies bedeutet, dass das **Gebiss des Boston Terriers** Zangenschluss (= Sche-
rengebiss oder Normaltyp) oder genügend Vorbiss haben soll, um den Fang
das quadratische Aussehen zu geben.

Die Zahnformeln der Hunde

Hunde werden zahnlos geboren. Die ersten Milchzähne erscheinen mit den
Eckzähnen ab der 3. Lebenswoche. Mit etwa 6 Wochen ist das vollständige
Milchgebiss mit 28 Zähnen ausgebildet.

Der P1 (L) und die hinteren Mahlzähne besitzen keine Milchzahnvorgänger.

Der Zahnwechsel zum bleibenden Gebiss beginnt bereits ab dem dritten Le-
bensmonat bei den Schneidezähnen, etwa einen Monat später brechen P1 und
M1 (die ja keinen Milchzahnvorläufer besitzen, also nicht wechseln) durch, ab
dem fünften die übrigen. Der Zahnwechsel ist etwa im siebten Monat abge-
schlossen.

Milchgebiss eines Welpen mit ca. 6 Wochen

3 1 3 | 3 1 3 oben = 14

3 1 3 | 3 1 3 unten = 14

Total = 28

Durchbruch und Wechselzeiten von Hundezähnen

Bitte beachten Sie, dass diese Angaben Richtwerte sind.

Zahn	Bezeichnung	Durchbruch des Milchzahns	Durchbruch der bleibenden Zähne
Incisivus	I1, I2, I3	4 -6 Wochen	3 -5 Monate
Caninus	C	3 -5 Wochen	5 -7 Monate
Prämolaren	L (=P1)	-	4 -5 Monate
	P2, P3, P4	5 -6 Wochen	5 -6 Monate
Molaren	M1, M2, M3	-	4 -7 Monate

Bosten Terrier von Fargerit

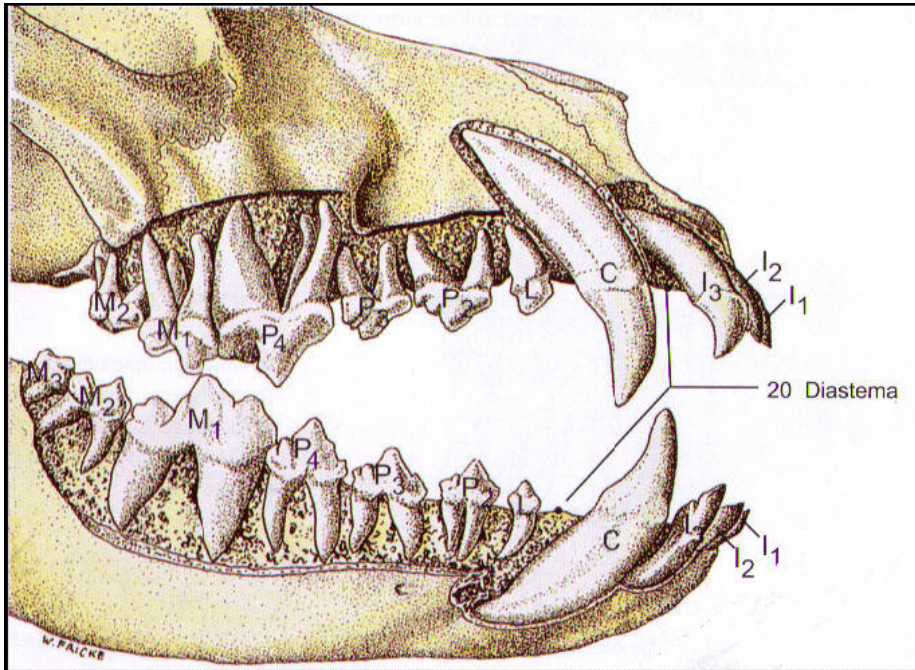


Das **bleibende Gebiss** der Hunde hat 42 Zähne

3 1 4 2 | 3 1 4 2 oben = 20

3 1 4 3 | 3 1 4 3 unten = 22

Total 42



Es hat in jeder Kieferhälfte 3 Schneidezähne (Incisivi, I). Die insgesamt 12 Schneidezähne dienen dem Tier zu Feinarbeiten wie Flöhe-Totbeissen, Knabbern oder Splitter-Ausziehen. Die 4 Fangzähne, auch Eck- oder Hakenzähne (Caninus, C) genannt, sind zum Festhalten der Beute unentbehrlich.

Die insgesamt 16 vorderen Backenzähne (Prämolaren, P und L = 1. Prämolar) haben scharfe Ränder. Die Prämolaren von Ober- und Unterkiefer arbeiten zusammen wie eine Schere. Ein Hund beisst mit der Seitenkante der Backen einzelne Fleischstücke ab und verschlingt diese kaum zerkaut.

Im Oberkiefer gibt es 2, im Unterkiefer 3 hintere Backenzähne (Molaren, M), also total 10 hintere Backenzähne. Die Backenzähne sind stumpf und haben eine zermahlende Wirkung.

Der Unterkiefer von Raubtieren ist aber nur senkrecht zu bewegen und deshalb haben die Molaren auch nicht die gleiche Mahlfunktion wie bei Pflanzenfressern. Jeweils einer der Backenzähne ist besonders kräftig und wird als Reißzahn (Dens sectorius) bezeichnet.

Im Oberkiefer ist es der P4, im Unterkiefer der M1, also immer der drittletzte Zahn. Beide greifen wie eine Scherenzange ineinander und dienen zum Zerreißen von Fleischstücken.

Bosten Terrier von Fargerit



Es gibt eine deutliche Zahnücke (Diastema), welche im Oberkiefer zwischen dem dritten Schneidezahn und dem Fangzahn und im Unterkiefer zwischen C und L liegt.

Die Schneidezähne, die Fangzähne und der erste Prämolare besitzen nur eine Wurzel, die übrigen 3 Prämolaren sind Schneidezähne und besitzen je 2 Wurzeln.

Eine Ausnahme bildet nur der dreiwurzelige Prämolare P4, der kräftigste Zahn im Oberkiefer, welchen man auch Reisszahn nennt. Der Reisszahn des Unterkiefers ist der erste Molare M1. Alle Molaren im Oberkiefer sind dreiwurzelig und jene im Unterkiefer zweiwurzelig.

Die Zahnstellung ist bei den einzelnen Hunderassen sehr variabel.

Scherengebiss – Normalgebiss (Wolf)

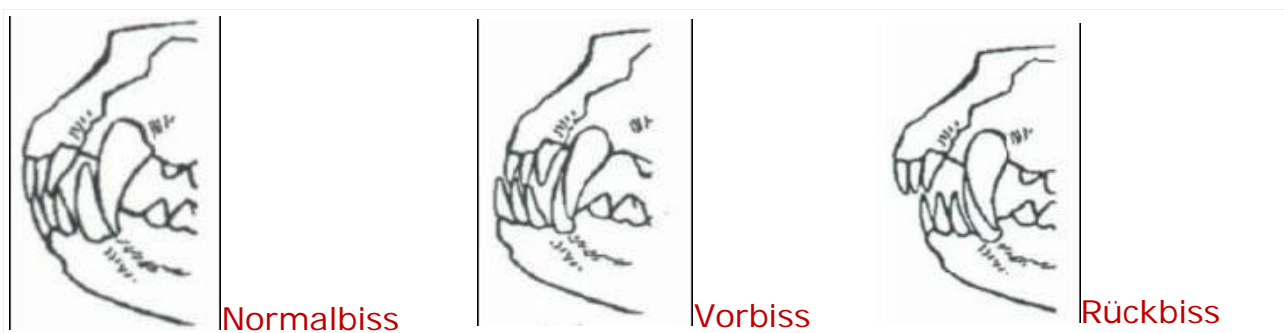
Beim Normaltyp (also dem des Wolfes entsprechend, z. B. Deutscher Schäferhund) greifen die Schneidezähne des Unterkiefers unmittelbar hinter die des Oberkiefers.

Vorbiss – häufig brachyzephe Rassen (Boston Terrier)

Bei kurzköpfigen (brachyzephalen) Rassen, wie Deutscher Boxer und Pekinese, ist der Unterkiefer deutlich länger als der Oberkiefer (Mikrognathie), so dass die unteren Schneide- und Eckzähne deutlich vor denen der oberen stehen (Vorbiss, Brachygnathia superior).

Rückbiss – häufig dolchizephale Hunde (Windhunde)

Bei Rassen mit langem und schmalen Schädel (dolichocephal), wie Barsoi, Whippet und Collie, sind die Verhältnisse umgekehrt (Mikrognathie zeigen einen Hinter- oder Rückbiss (Brachygnathia inferior)



Bosten Terrier von Fargerit



Zahnwechsel / Zahnschmerzen

Verschiedene einzelne Symptome oder Kombination davon weisen auf Zahnschmerzen.

Mögliche Symptome sind: Fieber, Durchfall, Unruhe, Müdigkeit und Schmerzen. Die ganze Mundregion und das Zahnfleisch können sehr empfindlich und gerötet sein. Berührungen im Gesicht und um den Mund werden vom Welpen als sehr unangenehm empfunden.

Während des Zahnwechsels schätzt der Welpe Kauknochen wie z.B. Straussen-Kniesehnen und Ochsenziemer.

Mein **Geheimfavorit** zur Linderung der Schmerzen beim Zahnen sind tiefgekühlte, ganze Rüebli in ca. 15 langen Stücken. Ich biete diese dem Hund zum drauf rumknabbern und kauen an. Gefrorene Rüebli kühlen das entzündete Zahnfleisch und lindern den Schmerz. Verschluckt der Welpe ein Stück Rüebli, ist dies zudem absolut ungefährlich, bzw. gut verträglich.

Ebenfalls empfehlenswert und hilfreich ist das homöopathische Chamomilla D12.

Dies kann in den meisten Apotheken problemlos bezogen werden.

Der Zahnwechsel ist üblicherweise mit ca. 8 Monaten abgeschlossen sein.